LHBT – czym się różni od LGBT?

ORTOPEDIA – MOJA PASJA

Michał Drwięga

LHBT - czym się różni od LGBT ?

Spokojnie, spokojnie, nie dałem się wciągnąć dyskusje światopoglądowe. To tylko podobne skróty. Czym się różnią? Jedynie jedną literką. Jedna literka, a jednak znaczenie kompletnie inne.
O czym w takim razie będzie w dzisiejszym odcinku ? LHBT to nic innego jak Long Head Biceps Tendon. Przybliżę więc temat ścięgna głowy długiej mięśnia dwugłowego ramienia. Nie tak dawno, bo w dwudziestym ósmym odcinku, mówiłem już o ścięgnie mięśnia dwugłowego. Tam jednak problem dotyczył ścięgna dalszego / dystalnego , czyli tłumacząc prosto takiego, które jest dalej kiedy sami sobie na nie patrzymy, a zaraz po intro pochylę się nad ścięgnem bliższym tego mięśnia.

Witam Cię bardzo serdecznie w *trzydziestym czwartym* odcinku podcastu **Ortopedia Moja Pasja**. Ja nazywam się Michał Drwięga, jestem ortopedą, a w podcaście omawiam problemy ortopedyczne, pokazuje jak pracuje, czym kieruję się proponując konkretny sposób leczenia oraz jakie są jego alternatywy i możliwe powikłania. Jeśli interesujesz się ortopedią, szukasz rozwiązania swojego problemu po urazie lub uczysz się ortopedii – koniecznie wysłuchaj tej audycji!

Budowa mięśnia 1:25

Mięsień dwugłowy ramienia, czyli biceps, to jeden z lepiej znanych mięśni. Większość zapytanych osób bezbłędnie wskazuje jego lokalizację, bo któż w życiu nie „robił bica”?

Wychodząc dokładnie od nazwy mięśnia, dowiadujemy się, że ma on dwie głowy. O anatomii i funkcji mięśnia dwugłowego już sporo powiedziałem we wspomnianym dwudziestym ósmym odcinku podcastu, więc jeśli jeszcze nie słuchałeś tego odcinka to serdecznie Ci go polecam. Dzisiaj w takim razie przybliżę budowę mięśnia z trochę z innej strony.

Przyczep bliższy -> Ścięgno bliższe -> Brzusiec -> Ścięgno dalsze -> Przyczep dalszy

Standardowa budowa mięśnia wygląda tak: Jest sobie ścięgno przyczepiające się do kości, stopniowo pojawiają się na nim włókna kurczliwe mięśnia tworzące brzusiec (pozwolicie, że na tym stopniu abstrakcji nie będę wchodził w budowę mikroskopowa takiego brzuśca.) Po jego drugiej stronie pojawia się znowu ścięgno, kończące się przyczepem na innej kości. Idea jest taka, że pomiędzy kośćmi, do których przyczepiają się ścięgna, znajduje się staw, którym dany mięsień porusza.

Czyli mamy dwie kości, dwa przyczepy, dwa ścięgna i jeden brzusiec. Ale są takie mięśnie, które mają dwa brzuśce, czyli dwie głowy. Wtedy zazwyczaj w części bliższej mamy dwa osobne przyczepy, czasem zlokalizowane na jednej a czasem na dwóch różnych kościach, dwa odrębne ścięgna, potem dwa odrębne brzuśce, których dalsze ścięgna łączą się ze sobą zanim przyczepią się do jednej kości.

Tak właśnie wygląda mięsień dwugłowy ramienia.
Znajduje się on na przedniej powierzchni ramienia. Jedna z głów – krótka – przyczepia się na wyrostku kruczym łopatki a druga, omawiana dzisiaj, na guzku nadpanewkowym łopatki. Czyli niby do tej samej kości, bo do łopatki, ale w dwóch różnych miejscach.

Ścięgno głowy długiej przyczepia się do guzka nadpanewkowego łopatki

Głowa długa nie bez powodu nazywa się długą, bo jej ścięgno jest długie. Przebiega ono przez staw ramienny, zawija się między guzkami kości ramiennej i dopiero poniżej, gdzieś mniej więcej w połowie przyczepu mięśnia piersiowego większego, zaczyna swój brzusiec. Ścięgna dalsze, tych niezależnych głów łączą się zgodnie ze schematem i ostatecznie przyczepiają na guzowatości kości promieniowej.

Zagadka 3:50

Funkcją mięśni jest oczywiście poruszanie stawami. I teraz zagadka. Iloma stawami może poruszać mięsień dwugłowy ramienia? Jednym? Dwoma? Trzema? Czterema? A może pięcioma? Zastanów się i posłuchaj wytrwale do końca, bo rozwiązanie zagadki wraz z wytłumaczeniem podam nieco później, ale jeszcze w trakcie nagrania.

Tymczasem skupmy się nad tematem. Głowa długa bicepsa. Co się z nią może stać? Otóż form uszkodzenia tej struktury jest kilka, objawy będą odmienne i samo leczenie też będzie się różnić.

Zacznę od całkowitego zerwania 4:28

„Uważa się, że do zerwania ścięgna głowy długiej bicepsa dochodzi zazwyczaj pomiędzy 40 a 60 rokiem życia, w wyniku przewlekłych zmian zwyrodnieniowych w obrębie stawu ramiennego, spowodowanych konfliktem podbarkowym. Uciskane pomiędzy kością ramienną a wyrostkiem barkowym ścięgno głowy długiej, stopniowo ulega w takich warunkach przetarciu”. Czy tak jest naprawdę? Urywać to się urywa, ale czy na pewno w wyniku przecierania? Tu już pewności nie mam, bo ono raczej urywa się na swoim przebiegu śródstawowym, gdzie od wyrostka barkowego izoluje je skutecznie mięsień nadgrzebieniowy. Może oczywiście najpierw uszkodzić się nadgrzebieniowy i wtedy zbyt wysoko ustawiona głowa, nie obniżana przez uszkodzony nadgrzebieniowy, ociera o wyrostek barkowy i gilotynuje bicepsa. Ale głowa długa bicepsa często urywa się, pomimo nie uszkodzonego nadgrzebieniowego. Kto ogląda wersję wideo tego nagrania, to widzi, jak ścięgno może uszkodzić się na swoim przebiegu śródstawowym. To jest zdjęcie śródoperacyjne, gdzie ścięgno jeszcze się nie urwało, jednak jego struktura pozostawia wiele do życzenia i pewnie niedługo dojdzie do zerwania.

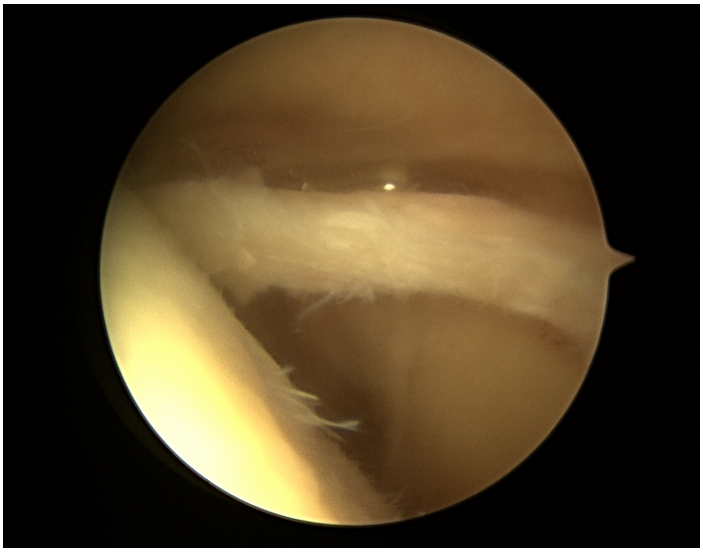

U osób młodszych, biceps uszkadza się zazwyczaj w trakcie urazu, związanego z nagłym wyprostem w stawie łokciowym, podczas intensywnego skurczu mięśnia. W tej sytuacji może zerwać się zarówno przyczep bliższy jak i dalszy.

Objawy zerwania ścięgna głowy długiej 6:05

Osoba, która doświadcza zerwania mięśnia, słyszy wyraźny trzask, związany z nagłym, silnym bólem w obrębie ramienia. Po krótkim okresie czasu, na ramieniu oraz w obrębie łokcia pojawia się krwiak, a ręka jest wyraźnie słabsza.
Charakterystyczna jest deformacja zarysu mięśnia po zerwaniu jego głowy długiej. Mówimy o tak zwanej deformacji Popeye. Chodzi tu oczywiście o postać rysunkową z bajek, która w niektórych sytuacjach jest malowana z wielka „gulą" na ramieniu, bliżej łokcia. Głowa długa, pozbawiona przyczepu bliższego, kurczy się i jest jakby „zwinięta" w dolnej części ramienia.

Czy taka sytuacja jest poważna? Analizy biomechaniczne wykazują, że po zerwaniu głowy długiej bicepsa dochodzi do osłabienia siły zginania łokcia w zakresie od 8 do 16 %, osłabieniu supinacji od 11 do 21%, a wytrzymałość całego mięśnia zmniejsza się o około 25%. (lit 9-11) . Nie mniej jednak, u większości osób można zastosować leczenie zachowawcze i pacjenci nie mają z tego powodu szczególnych ograniczeń. Dzieje się tak szczególnie u osób starszych. (coraz bardziej zagrożony się czuję mówiąc, że ktoś jest starszy) . Nie będą też widzieli problemu ci, którzy nie zwracają szczególnej uwagi na wygląd, nie trenują szczególnie lub mają sporą ilość tkanki tłuszczowej, która skutecznie maskuje deformację mięśnia.

Osłabienie zgięcia – 8-16%
Osłabienie supinacji – 11-21%
Zmniejszenie wytrzymałości ok 25%

U pięknych i młodych oraz trenujących, deformacja na ramieniu może być nieakceptowalna i wtedy można myśleć o leczeniu operacyjnym. Czasem też sama deformacja nie jest aż tak

problematyczna, jak nawracające bolesne skurcze mięśnia i to również może wskazywać na konieczność leczenia operacyjnego. Kiedy jeszcze? Jak powiedziałem uszkodzenie to doprowadza do osłabienia o ok. 20% siły supinacji, co może już przeszkadzać w codziennym życiu, np. przy przekręcaniu klucza w zamku. U osób, które wykorzystują ręce do lokomocji (jeżdżący na wózkach), również należy myśleć o leczeniu operacyjnym.

Diagnostyka obrazowa uszkodzeń 8:18

Zanim o leczeniu, może jeszcze słowo na temat diagnostyki. Zebranie odpowiedniego wywiadu i badanie kliniczne jest oczywiste. A jakie badania dodatkowe?

Skoro większość zerwań towarzyszy zmianom zwyrodnieniowym w obrębie stawu ramiennego, należy wykonać zdjęcia RTG porównawcze barków. Dla uwidocznienia samego mięśnia można wykonać badanie USG lub badanie rezonansem magnetycznym. Ja osobiście zalecił bym badanie RM, bo nawet jeśli oczywiste jest rozpoznanie po samym badaniu klinicznym, to jednak podejmując decyzję o leczeniu operacyjnym, chcemy już dokładnie wiedzieć co dzieje się w stawie, aby nie przeoczyć lub nie być zaskoczonym dodatkowymi patologiami.

Leczenie zerwania 9:05

W trakcie zabiegu, nie odtwarza się całkowicie warunków anatomicznych. Oderwanego ścięgna nie przymocowuje się w jego prawidłowym miejscu nad panewką łopatki, a jedynie przyczepia się je do kości ramiennej, umożliwiając w ten sposób wywieranie siły mięśnia na staw łokciowy. Zabieg taki nazywa się tenodezą i można ją zrobić na wiele sposobów i na różnych poziomach. Do mocowania stosuje się kotwice, śruby, endobuttony, ba, można nawet zamocować bez żadnych implantów. A poziom. Tu znowu szkoły i przekonania są różne. Od wysokich w bruździe przez niskie aż do modnych w ostatnim czasie tzw. podpiersiowych (subpectoral).

Jak już wspomniałem całkowite zerwanie nie jest jedyną formą patologii ścięgna głowy długiej bicepsa.

SLAP 9:58

Jako drugą wymienię patologię o skrócie SLAP. To patologia całego przyczepu ścięgna głowy długiej do obrąbka oraz samego obrąbka. Rozwinięcie tego skrótu to Superior Lesion Anterior to Posterior. W tym miejscu zatrzymam się, nie powiem więcej, bo całość tego tematu bardzo szczegółowo omówiłem w trzydziestym pierwszym odcinku, więc jeśli jeszcze o tym nie słuchałeś, to polecam Ci go bardzo gorąco do wysłuchania, jako następnego odcinka.

Niestabilność bicepsa 10:32

W takim razie szybciutko przechodzę do kolejnej patologii bicepsa, a jest to jego niestabilność.

Ścięgno w po wyjściu ze stawu wchodzi poprzez przerwę rotatorów do bruzdy miedzyguzkowej, w której jest stabilizowane przez więzadło międzyguzkowe. Urazy, przeciążenia czy zmiany zwyrodnieniowe, mogą doprowadzić do niewydolności tej stabilizacji i ścięgno w czasie ruchów ramieniem będzie wysuwało się z bruzdy. Do czego to prowadzi? Oprócz stanu zapalnego ścięgna i oczywiście samych dolegliwości bólowych z tym związanych, przemieszczające się ścięgno na guzek mniejszy, a więc do przodu, powoduje powolne, nazwę to „odcinanie" przyczepu mięśnia podłopatkowego. To z kolei będzie objawiało się stopniowym ograniczeniem rotacji wewnętrznej ramienia, a więc pacjent będzie miał problemy z sięgnięciem za plecy. Sam spróbuj, czy jesteś w stanie sięgnąć prawą ręką do tylnej, lewej kieszeni. Bez mięśnia podłopatkowego nie uda się to.

Niestabilność bicepsa doprowadza do „odcięcia" mięśnia podłopatkowego

Taką przypadłość oczywiście znów diagnozujemy w badaniu rezonansem magnetycznym, aby dokładnie określić stopień uszkodzenia mięśnia podłopatkowego i obrąbka. Niestabilności bicepsa z częściowym uszkodzeniem mięśnia podłopatkowego zazwyczaj tylko bolą i nieznacznie ograniczają rotacje, ale to już w wielu przypadkach może być wskazaniem do leczenia operacyjnego, bo wyciszyć i wyrehabilitować ten stan nie jest łatwo. Natomiast kiedy patologia doprowadza do całkowitego zerwania mięśnia podłopatkowego, funkcja ręki na tyle ogranicza się, że leczenie jest tylko jedno – operacyjne. Uważa się, że biceps bicepsem, ale mięsień podłopatkowy musi działać. Co więc należy zrobić?

Leczenie niestabilności bicepsa 12:18

W trakcie operacji prowadzonej metodą artroskopową oceniamy cały staw, w tym powierzchnie chrząstki na głowie i panewce, obrąbek, stan ścięgna głowy długiej bicepsa, więzadła obrąbkowo- ramienne i wreszcie przyczepy poszczególnych ścięgien stożka. Niestabilny biceps jest wskazaniem do wspomnianej już wcześniej tenodezy. U niektórych osób można wykonać tenolizę, czyli tylko odciąć ścięgno i puścić wolno. Tak postąpimy u tych osób, o których chwilę wcześniej mówiłem, u których zerwanie całkowite poprowadzimy zachowawczo.

***TENODEZA* – zamocowanie ścięgna do kości**
***TENOLIZA* – ocięcie ścięgna i puszczenie go wolno**

Jak już załatwimy biceps, to musimy naprawić ścięgno mięśnia podłopatkowego. Ogólna idea naprawiania ścięgna jest taka sama jak przy innych mięśniach stożka, chociażby nadgrzebienowego. Jeśli jesteś ciekaw, ciekawa, jak taki zabieg wygląda, to możesz odtworzyć sobie nagranie na moim kanale Youtube w playliście Masterszew. Linkuję do tego oczywiście w notatkach.
Widzę jednak pewną specyfikę naprawy mięśnia podłopatkowego. Zazwyczaj wizualizacja przyczepu jest trudna a wprowadzanie kotwic i szycie ścięgna nie zawsze precyzyjne na drodze artroskopowej. Przy trudniejszych warunkach wizualizacji , czasem lepiej i szybciej jest to zrobić, wykonując stosunkowo nieduże cięcie w przedniej części stawu i mieć pełną kontrolę nad tym co się robi.

Rozwiązanie zagadki 13:50

Wymieniłem trzy najczęstsze problemy dotyczące ścięgna głowy długiej mięśnia dwugłowego.
Myślę, że to wystarczy i teraz czas na rozwiązanie zagadki:

Prosiłem aby się zastanowić, iloma stawami potrafi poruszyć biceps ramienia.
No to wyliczamy:

1. staw ramienny – oczywiście. I….
2. łokieć

czy to tyle? Z ogólnego punktu widzenia tak. Ale gdyby rozkminić, co dokładnie robi biceps z przedramieniem, to moglibyśmy zamiast ogólnego łokcia wymienić jeszcze:
2a. Ruch w stawie ramienno-łokciowym – czyste zginanie
2b. Ruch w stawie ramienno-promieniowy- zginanie i ruch rotacyjny – supinacja przedramienia
2c. I ruch w stawie promieniowo-łokciowym bliższym – znów rotacja.
A czy biceps porusza nadgarstkiem? To już daleko posunięty wywód, ale jak tak pomyśleć, to skoro powoduje supinację przedramienia, to porusza również:

3. stawem promieniowo-łokciowy dalszym.

To ile w końcu wyszło? 2 (bark i łokieć), 3? (bark, łokieć, promieniowo-łokciowy dalszy), czy może 5? (czyli bark, rozbity łokieć na 3 i znów promieniowo-łokciowy dalszy).
Sam ciekawy jestem jaka byłaby prawidłowa odpowiedź w jakimś teście.

Rehabilitacja 15:23

Co tam mi jeszcze zostało? No tak, zapomniałbym o rehabilitacji. Bo czym będzie to całe nasze operowanie, jeśli pacjent tego dobrze nie wyrehabilituje.

W przypadku tenodezy, bezpośrednio po operacji, pacjent zabezpieczany jest w ortezie lub temblaku, z zakazem pełnego prostowania stawu łokciowego. Takie unieruchomienie, w zależności od jakości naszej stabilizacji może być potrzebne przez 3 do 6 tygodni. Ruchy bierne w obrębie łokcia są możliwe, natomiast jeśli już potrzebujemy poruszać czynnie, to tylko w pełnej pronacji przedramienia. Wtedy nasz mądry rozum będzie wyłączał bicepsa, aby nie powodował odwracania przedramienia i pozostanie nienapięty. Możesz spróbować jaka jest różnica w napięciu bicepsa kiedy przedramię utrzymujesz w pronacji i supinacji.
Teoretycznie, po tenodezie biceps już nie porusza stawem ramiennym, jednak wzorzec unerwienia i sygnał płynący znowu z naszego mózgu, będzie przy odpowiednich ruchach ramieniem nakazywał napinanie się brzuśca, a więc będzie możliwe uszkodzenie mocowania. W takim razie również przez te 3-6 tygodni nie wykonujemy ruchów czynnych w obrębie barku, natomiast bierne możliwe są w pełnym zakresie.
Po 6 tygodniach, kiedy już uda się nie uszkodzić mocowania, stopniowo zwiększamy wszelakie ruchu czynne a drobne obciążenia włączamy po 3 miesiącach. Do pełnej aktywności i pełnych obciążeń nie powinno się wracać wcześniej niż po 6 miesiącach od operacji.

Zakończenie 17:01

To już chyba wszystko o LHBT. Pamiętaj, aby nie mylić tego skrótu z innym.
Tymczasem dziękuję Ci za poświęcony czas. I co prawda obecna jesienna aura plus maseczki nie zachęcają do treningu, ale i tak życzę wielu udanych, zdrowych i bezpiecznych aktywności sportowych. Tym bardziej, że nie wiem kiedy dokładnie tego słuchasz, więc może akurat jesteś w zupełnie innej scenerii niż ja tu dzisiaj. Trzymaj się ciepło. Do usłyszenia.

Literatura do statystki:

- Sturzenegger M, Beguin D, Grunig B, Jakob RP. Muscular strength after rupture of the long head of the biceps. Arch Orthop Trauma Surg. 1986;105:18–23
- Mariani EM, Cofield RH, Askew LJ, Li GP, Chao EY. Rupture of the tendon of the long head of the biceps brachii.Surgical versus nonsurgical treatment. Clin Orthop Relat Res. 1988:233–9.
- Deutch SR, Gelineck J, Johannsen HV, Sneppen O. Permanent disabilities in the displaced muscle from rupture of the long head tendon of the biceps. Scand J Med Sci Sports. 2005;15:159–62.

Linki do innych opracowań

Odcinek 28 – Zerwanie bicepsa w części dalszej
Odcinek 31 – Obrąbek, SLAP & more
Szycie mięśnia nadgrzebieniowego – na kanale YT Michal Drwiega